· 综述 ·

超声引导下胸部肌肉筋膜间隙阻滞的研究进展

蒋嘉　马丹旭　温洪　杨宜南

硬膜外镇痛、椎旁间隙阻滞和肋间神经阻滞是传统的胸部手术局部镇痛方法。近年来,超声引导下胸壁筋膜间隙阻滞越来越受到关注。目前常用的胸部肌肉筋膜间隙阻滞有竖脊肌平面(erector spinae plane, ESP)阻滞、胸肌平面(pectoral nerves, PECS)阻滞、前锯肌平面(serratus anterior plane, SAP)阻滞和胸骨旁肋间平面(parasternal intercostal plane, PIP)阻滞等[1]。由于这些阻滞安全性好、并发症少、容易学习、易于操作,因此更容易得到推广。本文就胸部肌肉筋膜间隙阻滞的基础、尸体和临床研究结果以及超声穿刺技术的新进展作一综述。

胸脊神经的走行及支配

胸脊神经出椎间孔后分出背侧支和腹侧支,背侧支向后走行支配后背的肌肉和皮肤,T_2—T_{11}的腹侧支称为肋间神经,T_{12}的腹侧支称为肋下神经,T_6—T_{12}的腹侧支支配腹部,因此又被称为胸腹神经。肋间神经前行到腋中线附近,发出侧皮支,穿出肋间肌、前锯肌,分为前后两个分支,T_2—T_6 的侧皮支支配前、后侧胸壁皮肤和皮下组织,T_6—T_{11}的侧皮支支配髂嵴到肋弓的前、后侧腹壁皮肤和皮下组织。T_2 的侧皮支尤其重要,它是肋间臂神经的主要成分,支配大部分的腋窝区。肋间神经的终末支即前皮支向前继续行走在肋间最内肌和肋间内肌之间,T_2—T_6 的前皮支在胸横肌分成浅支和深支,支配中线和胸骨旁区域,T_6—T_9 的前皮支在腋前线到腋中线处进入腹内斜肌和腹横肌之间腹横肌平面,T_{10}—T_{12}前皮支在腋中线靠后进入腹内斜肌和腹横肌之间的腹横肌平面,胸腹神经前皮支最终从腹直肌外缘穿出[1]。

胸部的神经除了支配胸固有肌的胸脊神经的分支外,还有支配上肢带肌的一些其他重要的神经。锁骨上神经支配胸部前上方,胸内外侧神经支配胸大小肌,胸背神经支配背阔肌,胸长神经支配前锯肌。

ESP 阻滞

临床研究　2016 年首次报道 ESP 阻滞后,临床研究和报道呈现出不一致的结果。胸腰筋膜的复杂性、竖脊肌的三维结构、药物剂量,以及操作者的技巧都会导致 ESP 阻滞效果和范围的差异。Tsui 等[2]对 2016—2018 年发表的关于 ESP 阻滞的 85 篇文献共 242 例患者进行了总结,结果表明 34.7%的患者有感觉的改变,34.7%的患者有阿片类药物使用量的下降,作者认为 ESP 阻滞对于胸腹部和下肢手术是一种安全有效的镇痛方法。张媛等[3]研究表明,与单纯的术后静脉镇痛比较,联合 ESP 阻滞可以通过完善的镇痛明显改善胸腔镜肺叶切除术患者术后肺功能,减少术后呼吸困难等并发症。尽管多数研究都肯定了 ESP 阻滞的效果,但 Grocott 等[4]认为,目前关于 ESP 阻滞的研究大多来自案例报道,高质量的随机对照试验(randomized controlled trial, RCT)很少。且近期的一项共识[5]指出,对于围术期医学的研究要纳入“以患者为中心”的“患者舒适度”指标,而所有之前发表的有关 ESP 阻滞的 RCT 研究均未采用这类指标。因此,ESP 阻滞的效果尚未明确,需要更多的高质量研究去证实。

除了胸科、乳腺及腹部手术,ESP 阻滞也越来越多地应用于心脏手术。考虑到硬膜外镇痛对凝血的要求较高以及抑制交感神经等因素,ESP 阻滞似乎是一种更好的选择。近期 Krishna 等[6]研究表明,双侧 ESP 阻滞不仅能够减轻正中劈胸骨的疼痛,而且有助于患者早期活动与进食,在心脏手术的快速康复中更是起到重要的作用。上胸段(T_2—T_5)向头侧置管的连续 ESP 阻滞还可以代替臂丛神经阻滞用于上肢及肩部的复杂手术,此处置管远离手术区域,且不会造成膈肌麻痹或影响上肢的运动功能[7-8]。高位 ESP 阻滞还可以用于治疗头痛,De Haan 等[9]报道了 1 例用高位 ESP 阻滞(T_4)成功治疗硬膜外穿刺后头痛(postdural puncture headache, PDPH)的患者,作者分析其机制可能是在 T_4 水平行 ESP 阻滞可以到达 C_3 水平,从而阻断该处颈神经根,影响三叉神经颈髓复合体,而该复合体在偏头痛的发生中非常重要。

尸体研究　ESP 阻滞的作用机制仍然不是非常清楚。Onishi 等[10]研究表明,用于 ESP 阻滞的药物在筋膜间扩散有两种方式,即椎旁间隙通路和侧方通路。药液向侧方扩散,阻滞肋间神经或肋间神经的侧皮支,向前方通过肋横突上韧带(superior costotransverse ligament, SCTL)到达椎旁间隙甚至硬膜外腔,阻滞脊神经前支及交感链[10]。然而,ESP 阻滞的相关尸体研究得出的结论并不一致。Aponte 等[11]在冰鲜尸体使用 CT 三维重建,研究表明染色剂用于 ESPB 可以在脊神经背侧支范围广泛扩散,但是并没有向椎旁扩散,这与之前的一项用 MRI 观察的结果(显示造影剂向硬膜外扩散)不同[12]。作者认为, MRI 和 CT 研究的不同可能是因为 MRI 有更高的空间分辨率,对软组织更敏感,此外使用的不同理化性质的造影剂也会影响其扩散。穿刺技术和穿刺

DOI:10.12089/jca.2021.02.021
作者单位:100020　首都医科大学附属北京朝阳医院麻醉科
通信作者:蒋嘉,Email: neighbor93918@126.com

部位的不同、超声条件的好坏也会造成尸体研究出现不同的结果。尸体研究不能完全真实地反映人体药物扩散情况,竖脊肌被胸腰筋膜包绕,形成的肌肉弹性有利于药物向椎旁扩散,而尸体筋膜结构的破坏可能缺乏这种驱动力。当然,尸体研究中呈现出的药物扩散方式的多样性也可能恰恰解释了临床结果的差异性。Dautzenberg 等[13]在 11 具尸体中进行了双侧 ESP 阻滞,结果发现染色剂在竖脊肌平面的扩散范围都比较广,然而 T_8 水平的 ESP 阻滞中只有 1 例染色剂进入椎旁间隙,T_2 水平的 ESP 阻滞中有 4 例扩散到椎旁间隙及对侧。这项研究表明,同一水平的药物扩散方式不同,不同水平药物扩散的方式也不同,越往头端药物似乎越容易向椎旁扩散,可能与不同水平椎体后方结构的差异造成的对药物向椎旁扩散的阻力不同有关。

超声技术　常用的超声引导下 ESP 阻滞是将超声探头旁矢状位放置在横突水平上,药物注射在竖脊肌与横突之间的筋膜平面内。采用这种方法,若穿刺针方向偏内侧会造成类似椎板后阻滞(retrolaminar block, RLB)的效果,偏外侧则倾向于横突到胸膜中点(midpoint of pleura, MTP)阻滞[10]。

Kwon 等[14]报道了一种横轴位平面内侧方入路技术,超声探头横轴位放置在椎体的侧方,尽可能充分地显示横突而使肋骨消失,平面内技术由外向内进针,碰到横突给药。该方法的优势是针尖可以准确地到达横突,减少旁矢状位法造成胸膜穿破以及内脏损伤的可能。虽然这种横轴位的入路有其优势,但由于穿刺针由外向内进针,若穿刺针的方向和角度控制不好,会碰到内侧的肋横突孔,药物可能更容易向椎旁间隙甚至硬膜外腔扩散。

SCTL 是阻止药物进入椎旁的一个重要结构,而越接近目标神经的阻滞,越能够提高阻滞效果,减少局麻药的使用量。Cosarcan 等[15]提出了一种两针法的改良技术:第 1 针将药液注射在传统的 ESP,也就是竖脊肌和横突之间;第 2 针针尖继续前行穿过横突间韧带到达 SCTL 背面,将药物注射在超声影像上横突之间的 SCTL 上方(图 1)。该方法被成功用于心脏手术镇痛。然而,仔细分析这个改良方法,第 2 针的位点与通常 MTP 阻滞和多位点肋横突阻滞(multiple-injection costotransverse block, MICB)的位置近似。尸体研究[16]已经证实 MICB 的药液可以有效地向椎旁间隙扩散,这解释了这种改良方法更为有效的可能原因。

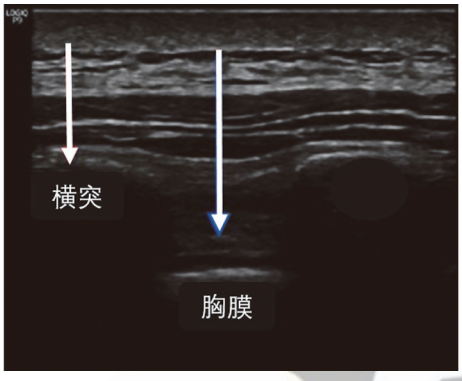

注:左边箭头,竖脊肌和横突之间;右边箭头,横突之间的肋横突上韧带上方

图 1　改良 ESP 阻滞的给药靶点超声图[15]

PECS 阻滞与 SAP 阻滞

临床和尸体研究　Blanco 于 2011 年和 2013 年分别首次描述了 PECS 阻滞和 SAP 阻滞。PECS Ⅰ 阻滞将药液注射在胸大肌和胸小肌之间,阻滞胸内外侧神经;PECS Ⅱ 阻滞是改良的 PECS Ⅰ 阻滞,包括 PECS Ⅰ 阻滞和胸小肌与前锯肌之间的阻滞,因此还可以阻滞来自臂丛的分支胸长神经、以及肋间神经的侧皮支。SAP 阻滞实际上也是改良的胸肌平面阻滞,将药物注射在第 5 肋腋中线的前锯肌表面或深面,从而阻滞肋间神经侧皮支(T_2—T_9)、胸长神经和胸背神经[1]。Marciniak 等[17]研究认为,前锯肌表面阻滞的药物可能更容易向尾侧向腋后线方向扩散,覆盖更广的范围,在胸科手术中更具优势。

PECS 阻滞和 SAP 阻滞可以用于乳腺、胸科、心脏、以及肺移植手术后的镇痛。低位 SAP 阻滞还可用于腹部手术后镇痛。Fujii 等[18]比较了 PECS Ⅱ 阻滞与 SAP 阻滞在乳腺手术术后镇痛中的效果,前者分别将 0.5%罗哌卡因 10 ml 和 20 ml 注射在胸大肌和胸小肌之间以及前锯肌表面,后者将 0.5%罗哌卡因 30 ml 注射在前锯肌与背阔肌之间,结果表明 PECS Ⅱ 阻滞可以减轻乳腺手术后 6 个月的慢性痛,但是生活质量并无差异。Kaushal 等[19]比较了 PECS Ⅱ 阻滞、SAP 阻滞和肋间神经阻滞在先心病开胸患儿术后镇痛中的使用,发现镇痛效果无明显差异,但前两种方法的镇痛时间更长。Huang 等[20]比较不同浓度罗哌卡因 20 ml 进行 SAP 阻滞用于乳腺手术的效果,结果表明,0.5%与 0.75%罗哌卡因术后镇痛的效果无明显差异,但均优于 0.375%罗哌卡因,因此,推荐 0.5%罗哌卡因用于术后镇痛。Kunigo 等[21]在尸体中使用不同容积的染色剂在第 4 肋腋中线水平进行 SAP 阻滞从而观察染色剂的分布情况,结果表明使用 40 ml 染色剂可以覆盖所有尸体 T_2—T_5 的肋间神经,而 20 ml 染色剂仅能覆盖 T_3—T_4 的肋间神经。

超声技术　Franco 等[22]提出 SAP 阻滞的概念,它将 PECS 阻滞与传统的 SAP 阻滞进行整合。传统的 SAP 阻滞位置靠后,可以阻断胸背神经,但是该神经并不参与前侧胸壁感觉的支配,阻滞的成功还是依赖药液向前扩散。改良的 SAP 阻滞将穿刺点转移到更接近目标神经的位置,该位置将 PECS 阻滞和 SAP 阻滞整合成胸部肌肉筋膜间隙阻滞。探头放置在第 4 肋水平,找到胸大肌外侧缘与前锯肌交界处,平面内法将药液由内向外注射在这个筋膜平面(图 2),该方法已经被作者成功用于乳腺手术的术后镇痛。

改良新方法　(1)PECS 0 阻滞。在保乳手术中,需要打开胸大小肌之间的筋膜进行淋巴的清扫,筋膜被破坏后药液的扩散受到影响,若术后实施 PECS Ⅰ 阻滞和 PECS Ⅱ 阻滞,可能会造成阻滞失败。胸小肌位于锁胸筋膜内,锁胸筋膜平面阻滞也是一种新的阻滞,目前尝试用于锁骨骨折患者。改

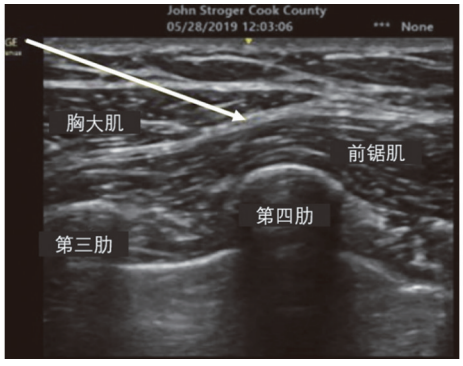

注:箭头示穿刺针路径及针尖位置

图 2　SAP 阻滞超声图[22]

良的锁胸筋膜平面阻滞,也就是 PECS 0 阻滞,是将探头矢状位放置在紧邻锁骨中线外侧的位置,观察锁骨、胸大肌、胸小肌、锁胸筋膜和胸肩动脉肩峰支。穿刺针平面内技术由锁骨上方进入锁胸筋膜,将药液注射在胸小肌上下[23](图 3)。PECS 0 阻滞的穿刺点更靠头侧,远离肌肉、筋膜结构破坏的区域。该方法成功阻滞乳腺外侧和腋窝处的感觉,可以替代 PECS Ⅱ阻滞用于乳腺手术。

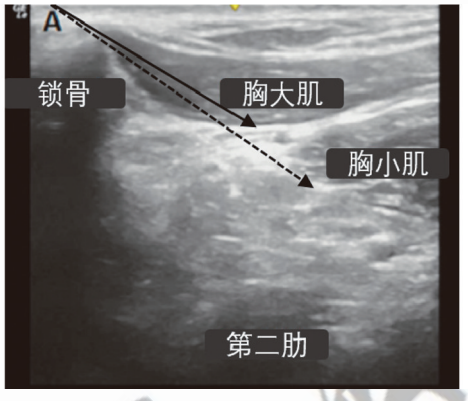

注:箭头示穿刺路径及针尖位置

图 3　改良锁胸筋膜平面阻滞超声图[25]

(2)菱形肌-肋间肌-前锯肌(RISS)平面阻滞。2016 年,Elsharkawy 等[24]首次报道了菱形肌-肋间肌平面阻滞(RIB)。它的优势在于药液可以通过菱形肌平面向前扩散到前锯肌深面、向后扩散到竖脊肌深面,从而阻滞胸脊神经的后支和肋间神经侧皮支(T_3—T_8)。近年来,Elsharkawy 等[25]又提出将 RIB 和 SAP 阻滞结合的 RISS 平面阻滞,RIB 采用肩胛骨内侧缘 T_5—T_6 的斜矢状位平面内法头侧向尾侧进针,SAPB 采用腋后线肩胛骨下角下方平面内法内上向外下进针,二者结合覆盖了更大范围的肋间神经侧皮支(T_3—T_9),可用于包括肺移植在内的胸科手术的镇痛。RISS 平面阻滞也可以用于上腹部的手术。侯雪琪等[26]使用 0.25%罗哌卡因 30 ml 进行患侧的 RISS 平面阻滞后,与单纯的静脉镇痛比较,RISS 平面阻滞提高了腹腔镜肾切除手术后镇痛的效果。

(3)腹外斜肌平面(external oblique plane, EOP)阻滞。腹外斜肌起自第 5~12 肋,在胸部与前锯肌交叉重叠。Hamilton 等[27]提出,如果可以在肋缘下通过腹横肌平面(TAP)对 T_7—T_{11} 的侧皮支进行阻滞,那么在肋缘上腹外斜肌浅面和深面的胸肌筋膜平面也应该可以对其进行阻滞。该研究还在一具冰鲜尸体上进行染色,在锁骨中线第 6 肋水平将染色剂注射在腹外斜肌表面和腹外斜肌深面与肋间肌之间,结果染色剂覆盖了 T_6—T_{10} 肋间神经的侧皮支。EOP 阻滞已被成功用于上腹部手术,但其是否可以达到上胸部,还存在疑问。

(4)背阔肌平面阻滞。背阔肌平面阻滞实际上是一种改良的后入路 SAP 阻滞,是将药液注射于第 6 或第 7 肋腋后线水平的背阔肌与前锯肌之间[28],可更好地阻滞胸背神经,并远离手术区域。传统的前锯肌浅层入路很难辨别筋膜层面,而前锯肌与背阔肌之间的筋膜层次容易辨别,该方法已成功用于乳腺重建手术。

PIP 阻滞

PIP 阻滞分为 PIP 深层阻滞和浅层阻滞。深层阻滞是将药液注射在胸横肌与肋间肌之间,即胸横肌平面(TTP)阻滞,该位置离胸膜很近,风险较高;浅层阻滞是将药液注射在肋间肌与胸大肌之间。这两种阻滞的目标都是肋间神经的前皮支。章扬等[29]在心脏手术患者中将 0.25%罗哌卡因 20 ml 注射在肋间内肌和胸横肌之间的平面,结果表明 TTP 阻滞可以为开胸心脏手术患者提供良好的术后镇痛,并缩短术后机械通气时间、引流管拔除时间及住院时间等。Song 等[30]研究表明,由于 PIP 阻滞可以抑制胸壁前侧疼痛,在乳腺手术中,将其与 PECS Ⅰ阻滞和 SAP 阻滞联合使用比单独使用 PECS Ⅰ阻滞和 SAP 阻滞镇痛效果更佳。

小　结

胸部肌肉筋膜间隙阻滞种类较多,新的方法、新的技术不断出现,其目的是为了操作安全并获得更稳定的效果。然而,胸部肌肉筋膜间隙阻滞的作用机制尚不确定,临床使用的效果尚不稳定,还不能说其可以完全替代传统的硬膜外麻醉和椎旁间隙阻滞。此外,这些胸壁的筋膜平面阻滞多数都是彼此的一种改良方式或者不同部位的同一种阻滞。了解这些阻滞的特点,便于理解其作用机制和阻滞范围,从而在临床实践中做出合理的选择。未来还需要更多高质量的、“以患者为中心”的 RCT 来验证这些筋膜间隙阻滞的效果。

参 考 文 献

[1] Chin KJ, Pawa A, Forero M, et al. Ultrasound-guided fascial plane blocks of the thorax: pectoral Ⅰ and Ⅱ, serratus anterior plane, and erector spinae plane blocks. Adv Anesth, 2019, 37: 187-205.

[2] Tsui B, Fonseca A, Munshey F, et al. The erector spinae plane (ESP) block: a pooled review of 242 cases. J Clin Anesth,

2019, 53: 29-34.

[3] 张媛, 方兆晶, 单涛, 等. 超声引导下竖脊肌平面阻滞对胸腔镜肺叶切除术患者术后肺功能的影响. 临床麻醉学杂志, 2020, 36(1): 17-20.

[4] Grocott HP. Erector spinae plane block for postoperative analgesia: a magic bullet too good to be true, or is it just too soon to tell? Anesth Analg, 2019, 130(1): e29.

[5] Moonesinghe SR, Jackson A, Boney O, et al. Systematic review and consensus definitions for the standardised endpoints in perioperative medicine initiative: patient-centred outcomes. Br J Anaesth, 2019, 123(5): 664-670.

[6] Krishna SN, Chauhan S, Bhoi D, et al. Bilateral erector spinae plane block for acute post-surgical pain in adult cardiac surgical patients: a randomized controlled trial. J Cardiothorac Vasc Anesth, 2019, 33(2): 368-375.

[7] Ma W, Sun L, Ngai L, et al. Motor-sparing high-thoracic erector spinae plane block for proximal humerus surgery and total shoulder arthroplasty surgery: clinical evidence for differential peripheral nerve block. Can J Anaesth, 2019, 66(10): 1274-1275.

[8] Tsui B, Mohler D, Caruso TJ, et al. Cervical erector spinae plane block catheter using a thoracic approach: an alternative to brachial plexus blockade for forequarter amputation. Can J Anaesth, 2019, 66(1): 119-120.

[9] De Haan JB, Chrisman OM, Lee L, et al. T4 erector spinae plane block relieves postdural puncture headache: a case report. Cureus, 2019, 11(11): e6237.

[10] Onishi E, Toda N, Kameyama Y, et al. Comparison of clinical efficacy and anatomical investigation between retrolaminar block and erector spinae plane block. Biomed Res Int, 2019, 2019: 2578396.

[11] Aponte A, Sala-Blanch X, Prats-Galino A, et al. Anatomical evaluation of the extent of spread in the erector spinae plane block: a cadaveric study. Can J Anaesth, 2019, 66(8): 886-893.

[12] Adhikary SD, Bernard S, Lopez H, et al. Erector spinae plane block versus retrolaminar block: a magnetic resonance imaging and anatomical study. Reg Anesth Pain Med, 2018, 43(7): 756-762.

[13] Dautzenberg K, Zegers MJ, Bleeker CP, et al. Unpredictable injectate spread of the erector spinae plane block in human cadavers. Anesth Analg, 2019, 129(5): e163-e166.

[14] Kwon W, Jung K, Bang S. Novel lateral approach for erector spinae plane block: a convenient and safe method. Reg Anesth Pain Med, 2019.

[15] Coşarcan SK, Doğan AT, Erçelen Ö, et al. Superior costotransverse ligament is the main actor in permeability between the layers? Target-specific modification of erector spinae plane block. Reg Anesth Pain Med, 2020, 45(8): 674-675.

[16] Nielsen MV, Moriggl B, Hoermann R, et al. Are single-injection erector spinae plane block and multiple-injection costotransverse block equivalent to thoracic paravertebral block. Acta Anaesthesiol Scand, 2019, 63(9): 1231-1238.

[17] Marciniak D, Kelava M, Hargrave J. Fascial plane blocks in thoracic surgery: a new era or plain painful. Curr Opin Anaesthesiol, 2020, 33(1): 1-9.

[18] Fujii T, Shibata Y, Akane A, et al. A randomised controlled trial of pectoral nerve-2 (PECS 2) block vs. serratus plane block for chronic pain after mastectomy. Anaesthesia, 2019, 74(12): 1558-1562.

[19] Kaushal B, Chauhan S, Saini K, et al. Comparison of the efficacy of ultrasound-guided serratus anterior plane block, pectoral nerves Ⅱ block, and intercostal nerve block for the management of postoperative thoracotomy pain after pediatric cardiac surgery. J Cardiothorac Vasc Anesth, 2019, 33(2): 418-425.

[20] Huang L, Zheng L, Wu B, et al. Effects of ropivacaine concentration on analgesia after ultrasound-guided serratus anterior plane block: a randomized double-blind Trial. J Pain Res, 2020, 13: 57-64.

[21] Kunigo T, Murouchi T, Yamamoto S, et al. Spread of injectate in ultrasound-guided serratus plane block: a cadaveric study. JA Clin Rep, 2018, 4(1): 10.

[22] Franco CD, Inozemtsev K. Refining a great idea: the consolidation of PECS Ⅰ, PECS Ⅱ and serratus blocks into a single thoracic fascial plane block, the SAP block. Reg Anesth Pain Med, 2019.

[23] Tulgar S, Selvi O, Thomas DT, et al. A novel approach to blockage of pectoral nerves: ultrasound guided modified clavipectoral fascial plane block (PECs-Zero). J Clin Anesth, 2020, 59: 49-50.

[24] Elsharkawy H, Saifullah T, Kolli S, et al. Rhomboid intercostal block. Anaesthesia, 2016, 71(7): 856-857.

[25] Elsharkawy H, Maniker R, Bolash R, et al. Rhomboid intercostal and subserratus plane block: a cadaveric and clinical evaluation. Reg Anesth Pain Med, 2018, 43(7): 745-751.

[26] 侯雪琦, 柴彬, 林文新, 等. 超声引导下菱形肌-肋间肌-低位前锯肌平面阻滞对腹腔镜肾切除术患者术后镇痛的影响. 临床麻醉学杂志, 2020, 36(4): 322-325.

[27] Hamilton DL, Manickam BP. Is a thoracic fascial plane block the answer to upper abdominal wall analgesia. Reg Anesth Pain Med, 2018, 43(8): 891-892.

[28] Khemka R, Chakraborty A. Ultrasound-guided modified serratus anterior plane block for perioperative analgesia in breast oncoplastic surgery: a case series. Indian J Anaesth, 2019, 63(3): 231-234.

[29] 章扬, 陈世彪, 龚海霞, 等. 双侧胸横肌平面阻滞对心脏外科手术患者术后快速康复的影响. 临床麻醉学杂志, 2020, 36(4): 338-340.

[30] Song WQ, Wang W, Yang YC, et al. Parasternal intercostal block complementation contributes to postoperative pain relief in modified radical mastectomy employing pectoral nerve block Ⅰ and serratus-intercostal block: a randomized trial. J Pain Res, 2020, 13: 865-871.

(收稿日期:2020－02－10)