·临床研究·

超声引导下射频消融治疗痛性神经瘤的疗效

徐晨婕　高献忠　管华　卜心怡　王亭亭　柳舒扬　陆伟萍　程浩　李陆军
鲍红光

【摘要】 **目的**　研究超声引导下射频消融治疗痛性神经瘤的临床疗效。**方法**　选择顽固性痛性神经瘤患者 20 例，男 12 例，女 8 例，年龄 23～75 岁，BMI 18.1～27.9 kg/m^2，ASA Ⅰ或Ⅱ级，随机分为两组：治疗组（A 组，n＝10）和对照组（C 组，n＝10）。A 组在超声引导下行射频消融治疗痛性神经瘤；C 组在超声引导下行痛性神经瘤亚甲蓝局部注射治疗。记录患者治疗前后神经瘤体直径大小、残肢末端外围周长；记录治疗后 3 d、治疗后 2 周、治疗后 3 个月随访时 VAS 疼痛评分与发作频次；采用汉密尔顿焦虑量表（HAMA）和汉密尔顿抑郁量表（HAMD）评估患者治疗前、治疗后的抑郁、焦虑状况；记录治疗前后镇痛药物的使用情况。**结果**　与 C 组比较，A 组患者治疗后神经瘤体直径较治疗前明显缩小，残肢末端外围周长较治疗前明显减少；与治疗前比较，A 组治疗后 VAS 评分明显下降，HAMA 与 HAMD 评分明显降低（P＜0.01）；无一例严重并发症发生。**结论**　超声引导下射频消融治疗痛性神经瘤疗效确切，创伤小，能改善患者的焦虑、抑郁症状，可以安全有效地应用于临床。

【关键词】　痛性神经瘤；超声引导；射频消融；焦虑；抑郁

Efficacy of ultrasound-guided interventional therapy for painful neuroma

XU Chenjie, GAO Xianzhong, GUAN Hua, BU Xinyi, WANG Tingting, LIU Shuyang, LU Weiping, CHENG Hao, LI Lujun, BAO Hongguang. Department of Anesthesiology, Nanjing First Hospital, Nanjing Hospital Affiliated to Nanjing Medical University, Nanjing 210006, China
Corresponding author: LI Lujun, Email: 2572144172@qq.com

【**Abstract**】 **Objective**　To study the clinical efficacy of ultrasound-guided radiofrequency ablation for painful neuroma. **Methods**　Twenty patients with painful neuroma, 12 males and 8 females, aged 23 - 75 years, BMI 18.1 - 27.9 kg/m^2, falling into ASA physical status Ⅰ or Ⅱ, were randomly divided into two groups: group A (n = 10) and group C (n = 10). Group A was performed radiofrequency ablation for the treatment of painful neuroma guided by the ultrasound system. Group B was performed local injection of methylene blue for painful neuroma guided by the ultrasound system. Comparison of changes in the diameter of neuroma and the peripheral circumference of the residual limb before and after the treatment. Visual analog scores (VAS) and frequency of pain occurrence were used to record pain scores 3 days, 2 weeks and 3 months after surgery, and the frequency of oattacks (frequency/day). Patients were assessed for depression and anxiety using the Hamilton Anxiety Scale (HAMA) and the Hamilton Depression Rating Scale (HAMD) before and after surgery. The use of analgesic drugs was recorded before and after treatment. **Results**　Compared with group C, the diameter of neuroma in group A was significantly smaller than that before surgery. Peripheral circumference of the residual limb was reduced compared with preoperative one. The VAS score and frequency of pain occurrence were significantly decreased in group A, HAMA and HAMD scores were significantly lower than those before treatment (P < 0.01). No other serious complications occurred. **Conclusion**　Ultrasound-guided radiofrequency ablation for the treatment of painful neuroma, effective and less invasive, can improve the anxiety and depressive symptoms of patients, and is a safe and effective clinical application.

【**Key words**】　Painful neuroma; Ultrasound-guided; Radiofrequency ablation; Anxiety; Depression

---

DOI:10.12089/jca.2018.12.009
基金项目：江苏省科技基金项目（BL2014012）；南京市科技发展计划项目（YKK14085）
作者单位：210006　南京医科大学附属南京医院 南京市第一医院麻醉疼痛科（徐晨婕、高献忠、管华、卜心怡、王亭亭、柳舒扬、陆伟萍、程浩、鲍红光）；南京市中西医结合医院麻醉科（李陆军）
通信作者：李陆军，Email：2572144172@qq.com

神经瘤是因为外伤或截肢后引起的神经分支的无序增殖，通常发生在神经损伤后的再生过程中。神经瘤可以无痛，但也可诱发强烈的疼痛。痛性神经瘤是周围神经损伤或截肢术后常见并发症，可引起患者自发性疼痛、痛觉过敏或痛觉超敏等症状，其顽固性神经病理性疼痛和术后高复发率给患者带来极大痛苦。据报道，大约 10％的截肢患者会产生顽固性的疼痛[1]，导致焦虑和抑郁的症状发生，严重影响了患者的生活质量。近年来，射频消融治疗痛性神经瘤成为一种有效、创伤小的治疗方法。本研究比较超声引导下射频消融与超声引导下单次亚甲蓝局部注射技术治疗痛性神经瘤顽固性疼痛的临床疗效。

资料与方法

一般资料　本研究经医院伦理委员会通过，患者及家属均签署知情同意书，选择我院 2015 年 6 月至 2018 年 2 月收治的截肢后痛性神经瘤患者，性别不限，年龄 23～75 岁，BMI 18.1～27.9 kg/m^2，ASA Ⅰ或Ⅱ级。排除标准：身体状况差，不能耐受手术，穿刺点周围溃破或感染，局麻药物过敏，长期镇静镇痛药物依赖及患有精神疾病，家属或患者不能配合者。

分组与处理　随机将患者分为治疗组（A 组）和对照组（C 组）。患者取平卧位或俯卧位，A 组采用便携式彩色二维超声仪，频率为 8～13 MHz 的线阵探头或者 7.5 MHz 的凸阵探头，深度调至 2～6 cm，皮肤用碘伏消毒，将探头均匀涂抹超声耦合剂，再用无菌透明超声保护套包裹探头，超声探头与保护套之间充分接触耦合剂不留空隙。超声直视引导下探查痛性神经瘤位置，发现痛性神经瘤形态呈不规则类椭圆形的弱回声团，神经瘤的边界清晰，内部回声不均匀（图 1），取长轴测量其低回声团直径显示痛性神经瘤体大小。彩色多普勒检测瘤体内未见血流信号，1％利多卡因局部麻醉后将射频穿刺针（20 G，长度 5 cm/10 cm）穿刺进入痛性神经瘤瘤体（图 2），连接射频仪，阻抗在 450～600 Ω，根据超声探头与神经瘤的关系，分别获得神经瘤横截面图像，回抽无血无液，行电刺激测试：调节输出 50 Hz、1 V、0.3 mA 诱发复制出神经瘤原有疼痛，2 Hz、1.0 V、0.5 mA 刺激产生相应神经支配区肌肉震颤，局麻药试验性阻滞：注射 2％利多卡因 3 ml，插入射频电极，进行标准射频热凝，首先用 60 ℃ 90 s，针尖电极加温至 75 ℃，持续 90 s，射频热凝 2 次。射频热凝治疗后神经瘤体内可见高回声，提示残端神经瘤毁损后发生改变（图 3）。

C 组超声引导下穿刺方法同 A 组，回抽无血无液，向痛性神经瘤体内缓慢注入 0.2％亚甲蓝 0.3～1 ml，根据超声可见神经瘤体内不规则低回声团，无菌敷料覆盖。

两组均穿刺过程中监测 HR、SpO_2、ECG、NIBP 等生命体征。患者治疗后各观察 30 min，无异常反应后返回病房。

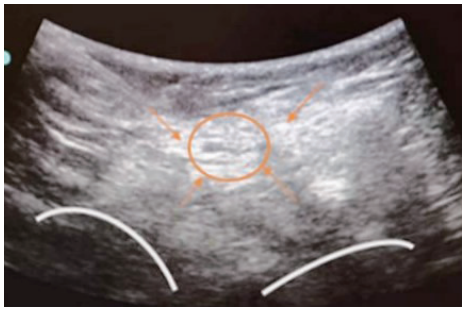

图 1　射频治疗前超声图

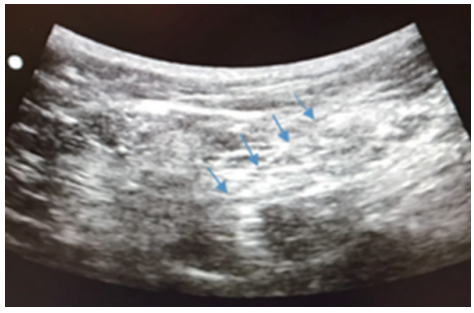

图 2　射频穿刺针进入痛性神经瘤成高回声显影超声图

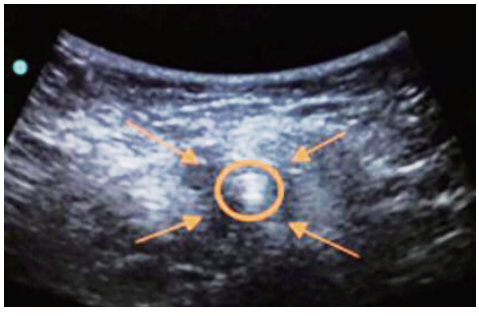

图 3　射频治疗后超声显示瘤体改变超声图

观察指标　记录患者治疗前、治疗后 3 d、治疗后 2 周、治疗后 3 个月随访时 VAS 疼痛评分（0 分，无痛；10 分，难以忍受的剧痛）、疼痛发作频次；采用汉密尔顿抑郁量表（HAMA 评分）和汉密尔顿焦

虑量表(HAMD 评分)记录患者治疗前后抑郁、焦虑状况(HAMA、HAMD 评分＞18 分时，表明有抑郁、焦虑症状)；记录患者治疗前后痛性神经瘤瘤体大小；记录患者治疗前、治疗后 3 d、治疗后 2 周随访时残肢末端外围周长；记录患者治疗前后服用药物剂量。观察有无血管神经及脏器损伤、恶心呕吐、感觉异常、运动减退、视物模糊、共济失调等不良反应的发生。

统计分析　采用 SPSS 20.0 软件行统计学分析。正态分布计量资料以均数±标准差($\bar{x}\pm s$)表示，组间比较采用单因素方差分析；非正态分布计量资料采用中位数(M)和四分位数间距(IQR)表示，组间比较采用 Mann-Whitney U 检验；计数资料比较采用 χ^2 检验。$P<0.05$ 为差异有统计学意义。

结　果

本研究纳入 20 例患者均顺利完成治疗，两组患者性别、年龄、治疗前疼痛持续时间、截肢部位等差异无统计学意义(表 1)。

与 C 组比较，A 组患者治疗后 3 d、治疗后 2 周、治疗后 3 个月 VAS 疼痛评分与疼痛发作频次明显降低($P<0.05$)(表 2)。

与 C 组比较，A 组患者治疗后 HAMD、HAMA 评分明显降低($P<0.05$)(表 3)，神经瘤体与残肢末端外围周长明显减小($P<0.05$)(表 4)。

两组患者治疗前后镇痛药物停药与减药例数差异无统计学意义(表 5)。

A 组患者均无血管神经及脏器损伤、恶心呕吐、感觉异常、运动减退、视物模糊、共济失调等不良反应；C 组有 5 例患者注射完亚甲蓝后局部感灼痛，5～30 min 后自行消失，所有患者出现蓝色尿液 1～3 d。

讨　论

本研究采用超声引导下介入治疗痛性神经瘤，结果表明：(1)超声定位下发现痛性神经瘤形态呈不规则类椭圆形的弱回声团，神经瘤的边界清晰，内部回声不均匀，彩色多普勒检测瘤体内未见血流信号。射频治疗后神经瘤体内可见高回声，提示残端神经瘤毁损后发生改变，治疗后可见神经瘤体直径均小于治疗前。(2)患者治疗后残肢末端周围周长基本保持不变或略微减少，但有 2 例患者明显增长，猜测其可能与缺血-再灌注损伤或残肢血栓的形成有关。(3)由于本研究样本量较小，大样本量确切的疗效评估仍需进一步临床观察验证。

痛性神经瘤是截肢后残端瘢痕中的神经瘤产生的神经病理性疼痛，常在伤口愈合后一段时间才出现。微循环是人体循环系统中重要的结构，在痛性神经瘤的发生、发展过程中局部区域毛细血管血流量减少致微循环障碍。截肢后高达 60%的神经瘤出现顽固性疼痛，痛性神经瘤是切断后的神经试图重建正常连续性而失败的结果，各种药物治疗往往效差或无效[2-3]。在全部截肢术后患者中有 90%出现幻觉，其中有 10%主述不能忍受的剧烈疼痛。疼痛多在断肢的远端出现，疼痛性质有多种，如电击样、切割样、撕裂样或烧伤样等，表现为持续性疼痛，且呈发作性加重[4]。部分痛性神经瘤患者

表 1　两组患者一般资料的比较

组别	例数	男/女(例)	年龄(岁)	BMI(kg/m^2)	治疗前疼痛持续时间(年)	截肢部位上/下肢(例)
A 组	10	7/3	52.1±7.6	23.4±3.1	3.4±1.6	4/6
C 组	10	6/4	48.3±5.3	24.1±2.9	2.9±2.1	6/4

表 2　两组患者治疗前后疼痛发作频次和 VAS 评分的比较($\bar{x}\pm s$)

指标	组别	例数	治疗前	治疗后 3 d	治疗后 2 周	治疗后 3 个月
发作频次	A 组	10	79.2±26.1	16.8±10.2[a]	9.1±6.6[a]	8.3±5.2[a]
(次/天)	C 组	10	75.1±27.3	23.9±11.1	22.2±6.3	18.4±9.7
VAS 评分	A 组	10	8.5±1.3	2.2±1.0[a]	2.4±0.8[a]	2.9±1.3[a]
(分)	C 组	10	8.3±1.7	4.7±1.5	4.2±1.9	4.5±2.8

注：与 C 组比较，[a]$P<0.05$

表 3　两组患者治疗前后 HAMD 和 HAMA 评分的比较(分，$\bar{x}\pm s$)

指标	组别	例数	治疗前	治疗后 3 月
HAMA	A 组	10	31.4±5.2	11.2±3.4[a]
评分	C 组	10	30.1±2.7	26.4±1.3
HAMD	A 组	10	32.2±4.8	13.5±2.6[a]
评分	C 组	10	31.7±3.1	24.5±1.9

注：与 C 组比较，[a]$P<0.05$

表 4　两组患者治疗前后痛性神经瘤体大小与残肢末端外围周长的比较(cm，$\bar{x}\pm s$)

组别	例数	瘤体直径		残肢末端外围周长	
		治疗前	治疗后	治疗前	治疗后
A 组	10	2.7±1.1	1.2±0.5[a]	38.7±7.9	36.4±5.3
C 组	10	2.4±1.6	2.1±1.8	32.6±9.2	33.1±6.8

注：与 C 组比较，[a]$P<0.05$

表 5　两组患者治疗前后服用镇痛药物情况的比较[例(%)]

组别	例数	停药	减药
A 组	10	3(30)	6(60)
C 组	10	1(10)	2(20)

可在残肢末端软组织中可以摸到个约黄豆大至蚕豆大的小肿块，有的用手指压迫患者会感到发麻、放射性疼痛[5-6]。无痛的神经瘤不需要治疗。长期神经瘤疼痛可引起严重的幻肢痛，因此应当及时予以镇痛治疗[7]。

周围感觉神经存在两种神经纤维，一种是控制温觉传导的 Aδ 纤维和 C 纤维，另一种是控制触觉的 Aα 纤维和 Aβ 纤维。前者不耐高温，当温度达到 60 ℃时便受到破坏，而后者耐高温，即使达到 80 ℃的高温也不会影响其功能。亚甲蓝属于吩噻嗪类衍生物，可对神经质造成损害而产生阻滞作用，但有研究发现亚甲蓝神经周围的肌肉组织也有相对较轻的损伤[8]。因此，射频的热损伤既可以阻止痛觉的传导，又可以保证神经功能的完好，这奠定了射频热凝在治疗慢性疼痛上的神经生理学基础。

综上所述，超声引导下射频消融治疗痛性神经瘤疗效确切，创伤小，能改善患者的焦虑、抑郁症状，可以安全有效地应用于临床。

参　考　文　献

[1] Kennedy BF，Hillman TR，Curatolo A，et al. Speckle reduction in optical coherence tomography by strain compounding. Opt Lett，2010，35(14)：2445-2447.

[2] Jung YJ，Park WY，Jeon JH，et al. Outcomes of ultrasound-guided extracorporeal shock wave therapy for painful stump neuroma. Ann Rehabil Med，2014，38(4)：523-533.

[3] Hung YH，Wu CH，Özçakar L，et al. Ultrasound-guided steroid injections for two painful neuromas in the stump of a below-elbow amputee. Am J Phys Med Rehabil，2016，95(5)：e73-e74.

[4] Rajput K，Reddy S，Shankar H. Painful neuromas. Clin J Pain，2012，28(7)：639-645.

[5] Ramsook RR，Spinner D. Ultrasound-guided cryoablation of a traumatic hip disarticulation neuroma. Pain Pract，2017，17(7)：941-944.

[6] Manou KB，Kounkou NE，Toe R，et al. Anomalies of the residual limb of the amputations of ballistic origin of lower limbs arising during the military crisis in Ivory Coast：Difficulty of coverage in equipment in the Center of Physical Rehabilitation "Vivre Debout". Ann Phy Rehabil Med，2016，59：e28.

[7] Murray AL，Morgenroth DC，Czerniecki JM. Residual limb claudication in a traumatic transtibial amputee. Pm R，2013，5(2)：152-154.

[8] Liu JT，Chang CS，Su CH，et al. Insights into microcirculation underlying critical limb ischemia by single-photon emission computed tomography. Medicine(Baltimore)，2015，94(27)：e1075.

(收稿日期：2018－05－31)